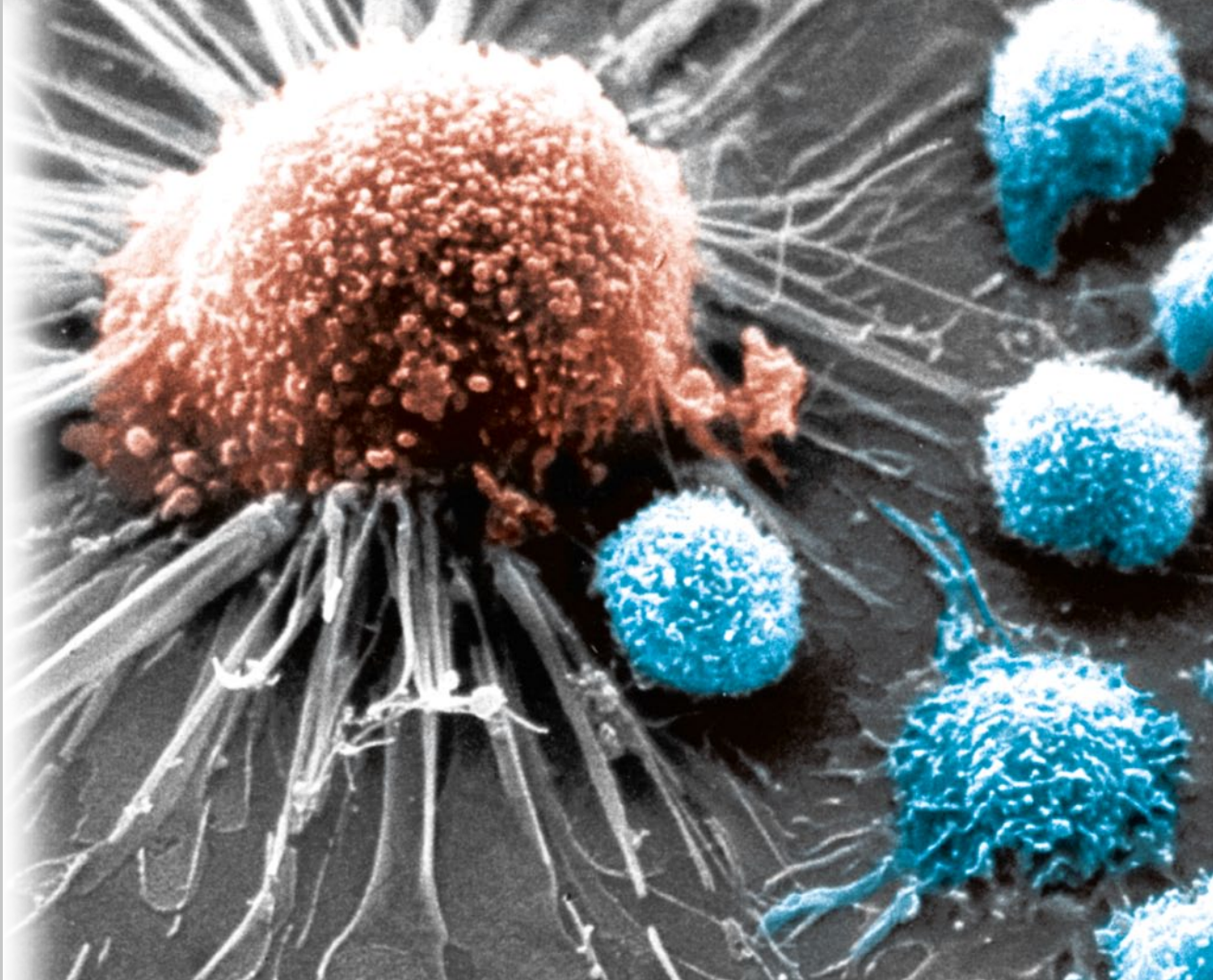

Ausgabe 1/2018

## **Onkologie**

Die Albumin-Carrier-Therapie –  
Anwendung in der onkologischen Praxis

Mit Kindern über Krebserkrankungen sprechen

Mammakarzinom: Selendefizite sollten stets behoben werden

Rückblick: Intensivseminar Integrative Onkologie 2017

Minimalinvasive Therapieoption bei Aszites –  
Implantierbare Pumpe für mehr Lebensqualität

# Die Albumin-Carrier-Therapie – Anwendung in der onkologischen Praxis

Wulf-Peter Brockmann, Jürgen Arnhold, Michael Denck

Albumin ist das im menschlichen Organismus am häufigsten vertretene Protein. Es hat eine Halbwertszeit von 19 Tagen und ist für viele Transportfunktionen im Blut zuständig. Vor rund 20 Jahren wiesen Biochemiker am Deutschen Krebsforschungszentrum nach, dass Zellen von soliden Tumoren große Mengen an Albumin aufnehmen, nicht aber gesunde Zellen. Der logische Schluss war, therapeutische Wirkstoffe an das Trägermolekül Albumin zu binden, um es nach dem trojanischen Prinzip in Tumorzellen zu schleusen. Die Arbeiten dazu wurden damals eingestellt, jedoch weniger aufgrund von mangelnden Erfolgen, sondern vielmehr aufgrund der strategischen Neuausrichtung des beteiligten Pharmaziekonzerns. Die Stiftung Albumin-Carrier-Therapie hat das Ziel, diese vielversprechende Therapieform aus der Versenkung zurückzuholen und sie weiterzuentwickeln. Mit Erfolg. Beispiele aus der onkologischen Praxis zeigen eindrucksvoll, zu welchen Ergebnissen die Therapie mit albumingebundenem Methotrexat führen kann.

## Fallbeispiel 1: Patientin mit Astrozytom Grad III

Aus der Privatpraxis für individuelle Krebstherapie und -diagnostik, Institut OncoLight, Dr. med. Wulf-Peter Brockmann, Hamburg

Der Erstkontakt mit der Patientin (Jahrgang 1967) in meiner Praxis fand am 17.06.2013 unter Vorlage von MRT-Aufnahmen eines bis dato nicht histologisch abgeklärten, soliden, ausgeprägt und homogen Kontrastmittel-aufnehmenden, li.-frontoparietalen Hirntumors mit kräftigem perifokalem Ödem statt. Die MRT-Untersuchung zuvor erfolgte am 31.05.2013 (Abb. 1 a-c) wegen eines epileptischen Anfalls. Anschließend erfolgte eine Tumorsektion am 19.07.2013 mit histopathologischem Ergebnis: malignes Astrozytom Grad III, R0-reseziert. Nachfolgend erfolgten adjuvant Radiofrequenz-Applikationen in simultaner Kombination mit zwei Vakzinationen autologer dendritischer Zellen; das Intervall betrug vier Wochen.

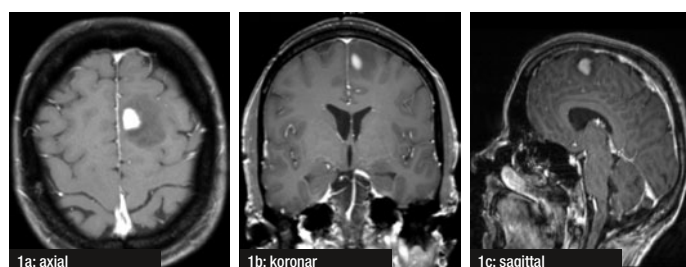


Abb. 1a-c: MRT des Hirnschädels, T1-Sequenz, nach i.v.KM-Gabe (am 31.05.2013)

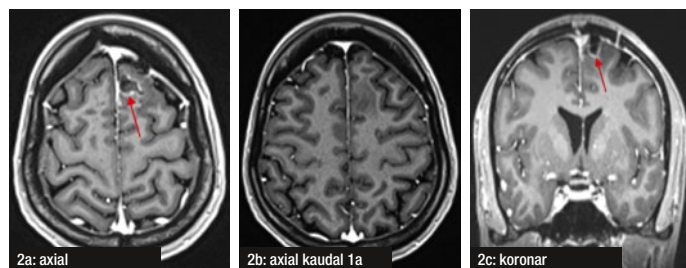


Abb. 2 a-c: MRT des Hirnschädels, T1-Sequenz, nach i.v.KM-Gabe (am 22.08.2013)

Im ersten postoperativen MRT vom 22.08.2013 zeigte sich nur diskretes ringförmiges Kontrastmittel-Enhancement am Rande des OP-Defektes als typisches Zeichen einer unverdächtigen postoperativen Luxusperfusion (Abb. 2 a-c, siehe Pfeile 2 a und 2c). Im zweiten postoperativen MRT vom 21.10.2013 finden sich dann zwei kleine homogen kontrastierete Tumorzellrezidive am operativ bedingten Defektrand (Abb. 3 a-d, siehe Pfeile). Daraufhin erfolgte der Abbruch der Dendritischen Zell-Immuntherapie und die Durchführung einer Serie aus Kombinationsbehandlungen. Diese umfassten:

- insgesamt 29 intravenöse Curcumingaben (jeweils 450 mg, 5 im November, 6 im Dezember, 8 im Januar, 8 im Februar und 2 im März),
- insgesamt 7 intravenöse Gaben von jeweils 90 mg MTX-HSA (mit kovalent an Humanes Serum-Albumin gebundenes Methotrexat) im Abstand von jeweils etwa zwei bis drei Wochen,
- simultan zu jeder Infusion jeweils eine einstündige Radiofrequenz-Hyperthermie des Hirnschädels, die antitumoral aufgrund ihrer elektromagnetischen Wechselstromfelder einwirken, während ihre Wirkung im Bereich des Gehirns nicht oder nur marginal auf Überwärmungseffekten beruhen.

Zur Verhinderung klinischer Komplikationen im Sinne allergieformiger Reaktionen gegenüber dem Lösungsmittel des Curcumins wurde das Curcumin grundsätzlich in 1 Liter NaCl-Lösung über etwa 5 Stunden nach Prämedikation von 4–8 mg Dexamethason infundiert. Die Halbwertszeit des MTX-HSA im Serum liegt bei rund drei Wochen.

Als erste Nebenwirkung wären entzündliche Schleimhautreaktionen im Bereich der Mundhöhle zu erwarten gewesen (MTX-Stomatitis). Jedoch konnten weder diese noch andere Nebenwirkungen infolge des MTX-Anteils oder anderer Therapieanteile beobachtet werden, was auch für die gute Bindung des MTX an das in aller Regel nur von malignen Zellen utilisierbaren HSA spricht. Dieser Umstand war auch für die entsprechend relativ gute Lebensqualität der Patientin verantwortlich; während der gesamten Behandlungsserie blieb die gefühlte Lebensqualität auch konstant gut.

Nach vier MTX-HSA-Gaben war im Sinne einer guten Teilremission bei einer MRT-Kontrolle am 13.02.2014 nur noch eines der beiden Tumorrezidive am parietalen Rande des Resektions-bedingten Substanzdefektes nachweisbar, wie die Positionierung der beiden Pfeile in Abb. 4 (a und b) anzeigt.

Nach Beendigung der gesamten Behandlungsserie waren (wie auch unverändert in der letzten MRT-Untersuchung am 19.07.2013) bei fortgesetzter Beschwerdefreiheit keine Kontrastmittel-Enhancements mehr diagnostizierbar, sodass eventuell von einer Heilung der Patientin ausgegangen werden könnte (Abb. 5 a und b, Untersuchung vom 27.01.2017).

### Bewertung

Das Ergebnis dieser Behandlung ist zumindest für Patienten mit schnell wachsenden Astrozytomen (kenntlich am ausgeprägten perifokalen Ödem) ermutigend, da etwa im Gegensatz zu Temozolomid-Behandlungen praktisch keine Nebenwirkungen auftreten und schon nach wenigen Wochen (hier nach vier Gaben MTX-HSA) eine Tendenz zum Erfolg oder Misserfolg dokumentierbar wird, was in letzterem Falle ausreichend schnell einen notwendigen Therapiewechsel erlaubte. Gleichzeitig bestätigt das vorliegende Ergebnis die mehr als zehn Jahre alten Untersuchungen und Studienergebnisse, die von Dr. Hannsjörg Sinn selbst angestrengt worden waren, aber leider weitestgehend in Vergessenheit gerieten.

Darüber hinaus spricht einiges dafür, dass diese Therapie auch bei nicht-zerebralen malignen Tumoren eine Rolle spielen könnte, solange es sich dabei um Malignome handelt, die MTX-empfindlich sind, was molekularbiologisch bzw. molekulargenetisch anhand von Resistenzparametern und Tumorzellen im peripheren Venenblut der Patienten detektierbar zu sein scheint. Hierfür sprechen weitere Behandlungsergebnisse aus Einzelfällen meiner Praxis, die zeitnah publiziert werden sollen.

Dass Studien notwendig sind, um diese Therapieform zumindest einem größeren Patientenkreis mit Astrozytomen Grad III zukommen zu lassen, versteht sich von selbst. Ein starker Gegenwind hiergegen, der von ökonomisch interessierter Seite entstehen wird, sollte uns dabei nicht entmutigen! Es ist zu bedenken, dass es sich sowohl beim HSA als auch beim MTX um vertragsärztlich zugelassene Medikamente handelt, die abrechnungsfähig von einem hierfür zugelassenen Apotheker nach Rezept kovalent miteinander verbunden werden dürfen.

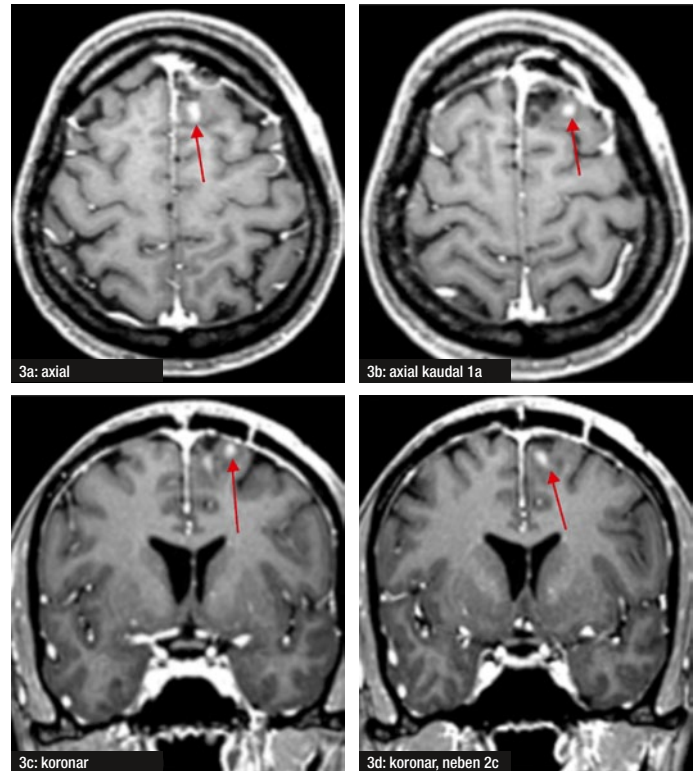


Abb. 3 a-d: MRT des Hirnschädels, T1-Sequenz, nach i.v.KM-Gabe (am 21.10.2013)

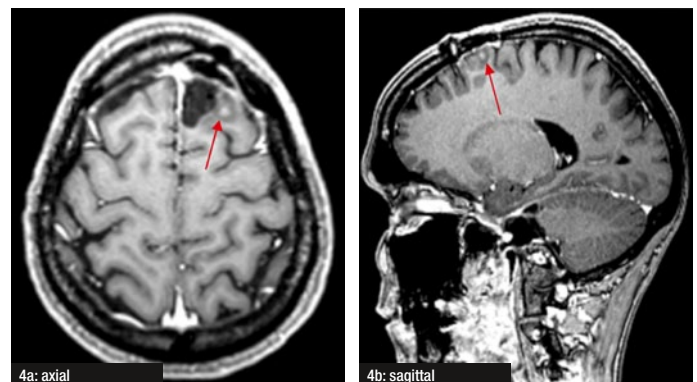


Abb. 4 a,b: MRT des Hirnschädels, T1-Sequenz, nach i.v.KM-Gabe (am 23.02.2014)

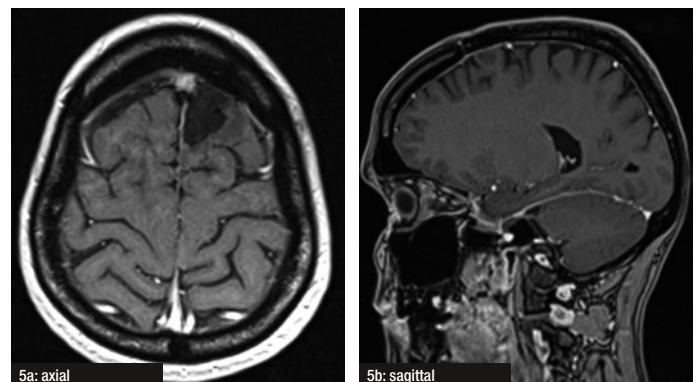


Abb. 5a, b: MRT des Hirnschädels, T1-Sequenz, nach i.v.KM-Gabe (am 27.01.2017)

## Fallbeispiel 2: Ohrspeicheldrüsenkrebs

Aus der Praxis Dynamic Health Care, Dr. med. Jürgen Arnholt, Königsstein

Der männliche Patient, Jahrgang 1927, erhielt die Diagnose: *Parotis-Karzinom links mit Lymphknotenmetastasen cervical links*. Zu Beginn des Jahres 2015 war bei dem Patienten eine linksseitige Facialisparesie aufgefallen. Dies wurde zunächst als Verdacht auf cerebralen Insuld diagnostiziert und behandelt, jedoch ohne Erfolg. Bei einer im März 2015 durchgeführten Biopsie, zeigte sich dann histologisch Folgendes: Infiltrierendes, gut differenziertes Spindelzell-Karzinom der Parotis sowie pathologisch vergrößerte Lymphknoten cervical li.

Von Mai 2015 bis Juli 2015 erfolgte eine photodynamische Tumortherapie mit Chlorin E6 90 mg und Curcumin 150 mg, jeweils i.v. Danach wurde eine Punktion des Tumors und der pathologisch vergrößerten Lymphknoten mit interstitieller Laserbestrahlung unternommen. Im folgenden Zeitraum von September 2015 bis Februar 2016 kam die intravenöse Therapie mit Humanalbumin-gebundenem Metodrexat 100 mg (MTX HSA) zum Einsatz. Sie wurde in Kombination mit Curcumin 150 mg jeweils in 250 ml NaCl sowie intravenöse Laserlichtapplikation (Rot, Gelb, Blau, Grün) jeweils über 15 Minuten vorgenommen.

Follow-up 2016 bis Dezember 2017: Die komplette Remission des Tumorgeschehens konnte dokumentiert werden in einer Sonographie (08/2017), mittels einer Computertomographie (08/2017) sowie im MRT (11/2017). Die Facialisparesie indes hatte sich nicht gebessert. Hier wird der Patient eine chirurgische Intervention vornehmen lassen.

### Resümee

Die beiden Best Case-Praxisfälle haben eines gemeinsam: Die behandelnden Ärzte haben MTX-HSA nicht als Monotherapeutikum eingesetzt, sondern in Kombination mit anderen Wirkstoffen. Damit haben die Ärzte aus den Ergebnisse der früheren Phase I/II-Studien bereits gelernt und MTX-HSA nicht mehr monotherapeutisch eingesetzt. Da Albumin aus Geweben und Organen über die Lymphbahnen in den Kreislauf zurückgeführt wird und MTX-HSA sich wie ein natürliches Albumin verhält, können neben soliden Tumoren und Metastasen auch Lymphknotenmetastasen durch die systemische Verabreichung erreicht werden.

Die Stiftung Albumin-Carrier-Therapie verfolgt das Ziel, neben MTX weitere Wirkstoffe, insbesondere auch Naturstoffe wie beispielsweise Curcumin, Artemisinin und Hypericin an Albumin als Trägerstoff zu binden. Die ersten Kopplungen mit Albumin waren positiv. Die neuesten Analytikergebnisse nach der Phase der Optimierung stehen noch aus. Der nächste Schritt wird es nun sein, die Wirkungsweise von den Naturstoff-Kopplungen nachzuweisen. Es gilt zunächst, herauszufinden, welche Wirkstoffkombination bei welchen Tumorarten am erfolgversprechendsten sind.

Wie Dr. med. Brockmann bereits erwähnt hat, sind wissenschaftliche Studien notwendig, um den Beweis für die Wirkung anzutreten. Nur damit kann die schonende Therapieform einem größeren Patientenkreis zugänglich gemacht werden. Die Stiftung-Albumin-Carrier-Therapie hat sich dies zur Aufgabe gemacht und ist dafür auf breite Unterstützung von Ärzten, Kliniken und Spendern angewiesen.

Autor Einleitung und Resümee:

Michael Denck, Stiftung Albumin-Carrier-Therapie  
Hannah-Arendt-Straße 40, 60438 Frankfurt am Main  
Tel. +49 (0)69-69 8 69-172, E-Mail: m.denck@albumin-carrier-therapie.org, www.albumin-carrier-therapie.org

Autor Fallbeispiel 1:

Dr. med. Wulf-Peter Brockmann, FA für Radiologie und Strahlentherapie  
Privatpraxis für individuelle Krebstherapie und -diagnostik, Institut OncoLight  
Beim Strohhause 34, 20097 Hamburg  
E-Mail: wpbrockmann@aol.com, www.oncolight.de

Autor Fallbeispiel 2:

Dr. med. Jürgen Arnholt, Arzt für Urologie  
Dynamic Health Care  
Debusweg 8, 61462 Königstein  
E-Mail: info@dynamic-health-care.com, www.dynamic-health-care.com